

ANATOMIA ARTÍSTICA 3

O esqueleto: marcadores ósseos



Titulo original: *Morpho. Anatomie artistique. Squelette repères osseux.*
Publicado originalmente por Groupe Eyrolles, Paris em 2018.

Design gráfico: monsieurgerard.com
Ilustrações do autor

Tradução: Julia da Rosa Simões
Preparação de texto: Solange Monaco
Revisão de texto: Grace Mosquera Clemente
Design da capa: Toni Cabré/Editorial Gustavo Gili, SL

Qualquer forma de reprodução, distribuição, comunicação pública ou transformação desta obra só pode ser realizada com a autorização expressa de seus titulares, salvo exceção prevista pela lei. Caso seja necessário reproduzir algum trecho desta obra, seja por meio de fotocópia, digitalização ou transcrição, entrar em contato com a Editora.

A Editora não se pronuncia, expressa ou implicitamente, a respeito da acuidade das informações contidas neste livro e não assume qualquer responsabilidade legal em caso de erros ou omissões.

© Groupe Eyrolles, 2018
© da tradução: Julia da Rosa Simões para a edição em português:
© Editorial Gustavo Gili, SL, Barcelona, 2019

Impresso na Espanha
ISBN: 978-85-8452-155-5
Depósito legal: B. 14762-2019

Dados Internacionais de Catalogação na Publicação (CIP)
(Câmara Brasileira do Livro, SP, Brasil)

Lauricella, Michel
Anatomia artística 3 :
o esqueleto : marcadores ósseos /
Michel Lauricella ; [tradução Julia da Rosa Simões]. -- Osasco, SP :
Gustavo Gili, 2019.

Titulo original: Morpho :
anatomie artistique : squelette
repères osseux
Bibliografia.
ISBN 978-85-8452-155-5

1. Anatomia artística - Técnicas
I. Título.

19-26572 CDD-743.49

Índices para catálogo sistemático:

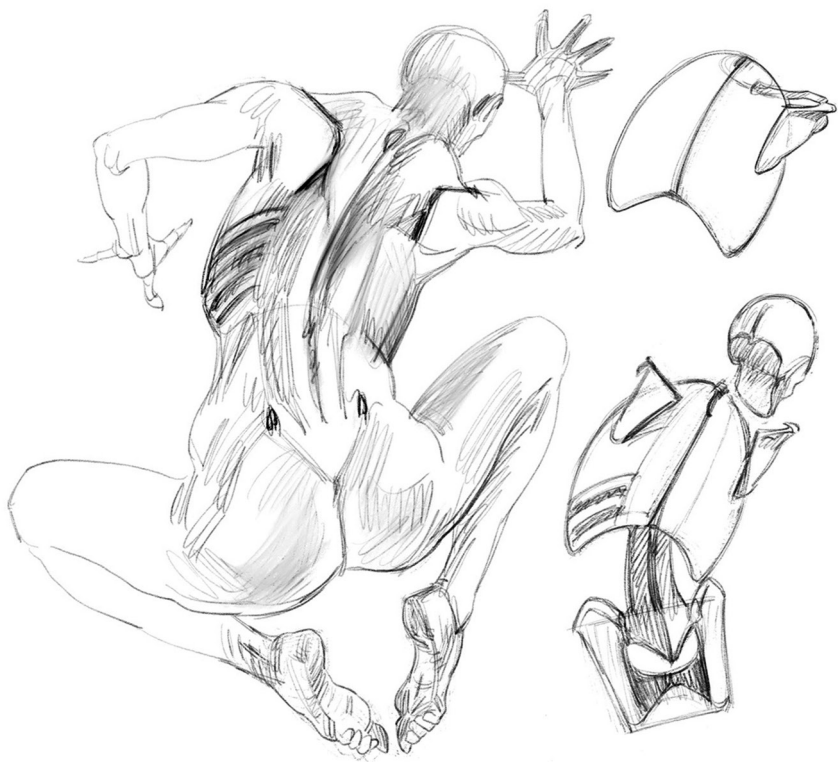
1. Anatomia artística :
Desenhos : Técnicas 743.49

Editorial Gustavo Gili, SL
Via Laietana 47, 2º,
08003 Barcelona, Espanha.
Tel. (+34) 93 3228161

Editora G.Gili, Ltda
Av. das Comunicações, nº 265, Mod.
A07 e A06, Setor 1, sala 2.
Bairro: Industrial Anhanguera, Osasco
CEP: 06276-190, São Paulo-SP, Brasil.
Tel. (+55) (11) 3611 2443

SUMÁRIO

- 5** Apresentação
- 6** Introdução
- 17** Cabeça e pescoço
- 37** Tronco
- 57** Membro superior
- 77** Membro inferior
- 96** Referências bibliográficas



APRESENTAÇÃO

O conhecimento do esqueleto pode ajudá-lo a construir personagens imaginários, compreender a "mecânica humana" e calcular a amplitude dos movimentos de cada segmento do corpo. Mas também pode aprimorar seu desenho de observação e diversificar seu repertório em função da presença ou ausência de ossos sob a pele. De fato, distinguir uma forma carnuda (musculosa ou adiposa) de uma forma óssea pode fazê-lo variar seus traços por meio da alternância de formas duras e macias, da justaposição de curvas e ângulos, preenchimentos e vazios etc. Essa pode ser uma boa maneira de acentuar as características dos modelos, que sempre terão, qualquer que seja sua morfologia, marcos ósseos. A gordura não esconde completamente o esqueleto e, ao contrário, pode revelar sua presença. Em vários lugares, a pele está presa aos ossos, formando depres-

sões, covinhas ou rugas. Os movimentos do corpo e as dobras de pele, por sua vez, revelam e indicam a presença das zonas articulares.

Na introdução, isolamos no esqueleto os marcos ósseos mais comuns e úteis para o desenho. Optamos por uma versão simplificada, para nos mantermos o mais perto possível da forma viva. O objetivo, portanto, é aperfeiçoar a maneira de desenhar sem torná-la científica demais. As cartilagens são apresentadas como marcos ósseos toda vez que produzem formas percebidas como duras, como no dorso do nariz ou nos contornos da caixa torácica, sob o esterno.

O livro foi dividido segundo as partes do corpo: cabeça e pescoço, tronco, membro superior, membro inferior.



Fig. 1

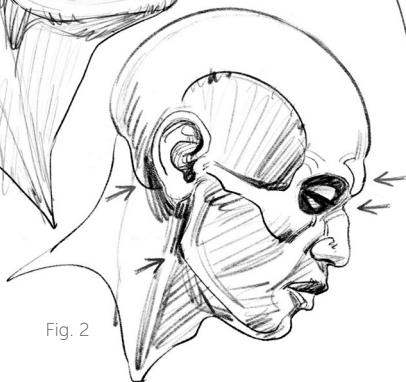
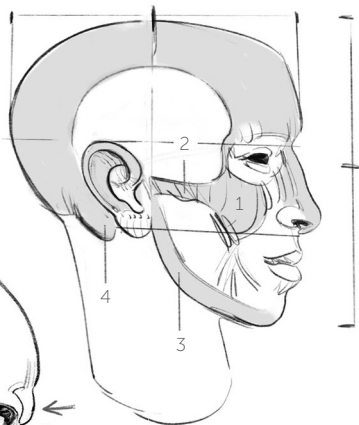


Fig. 2



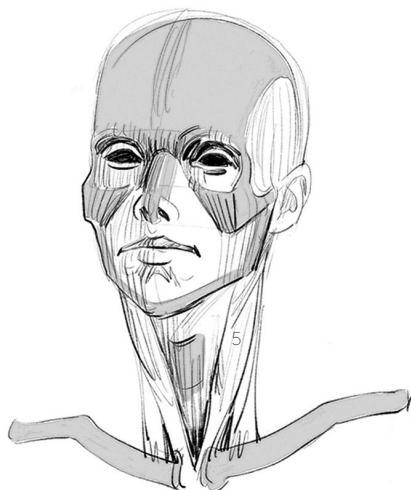
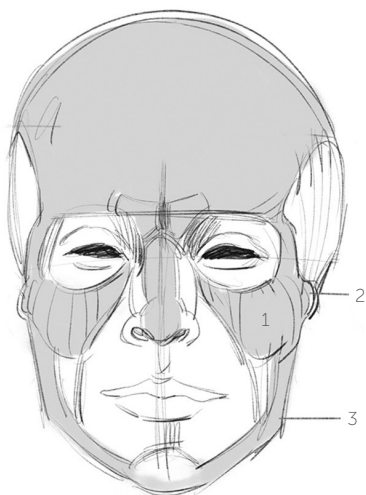
INTRODUÇÃO

O esqueleto aparece sob a pele de diferentes maneiras, em função da musculatura e do tecido adiposo dos modelos em questão. Algumas pessoas também podem ter ossaturas mais ou menos "marcadas", robustas. Além disso, os ossos sofrem trações musculares, constantemente exercidas sobre eles. Todas as saliências (tuberosidades), arestas, cristas, sulcos e torsões decorrem dessa atividade muscular e dos movimentos do corpo. Uma musculatura potente costuma ser vista como uma característica masculina e, por isso, o esqueleto do homem é considerado na mesma medida: mais pesado, mais robusto. Uma ossatura mais fina, delicada e leve; ao contrário, será mais feminina.

Outras características sexuais serão expostas mais adiante.

No âmbito desta obra, as articulações foram reduzidas a dois tipos: formato de esfera (côndilo), que permite os movimentos de rotação em todos os sentidos (como no ombro), e formato de polia (tróclea), que permite movimentos de flexão-extensão (como na ponta dos dedos).

Os termos da antiga nomenclatura, que aparecem nesta introdução, ainda são os mais correntes. No entanto, acrescentamos entre parênteses, sempre que necessário ao longo do texto, a nova denominação.



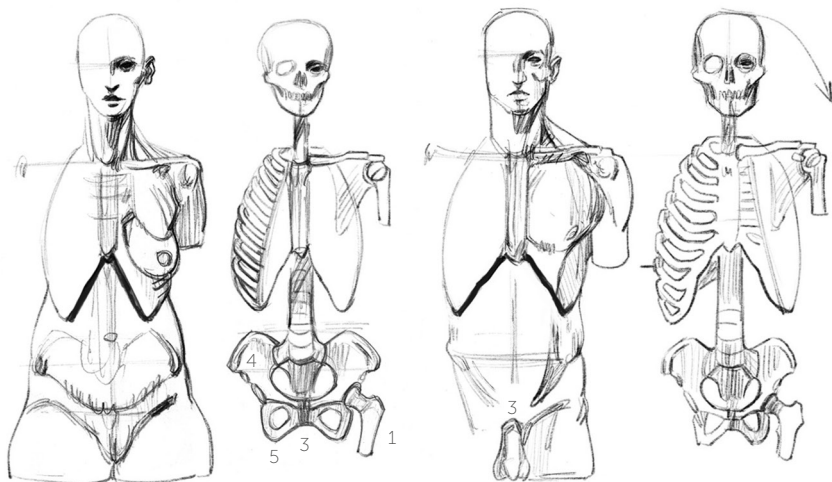
Cabeça e pescoço

O crânio estrutura os principais volumes desta parte do corpo e fornece preciosos guias de proporção, aqui lembrados. Trata-se do clássico cânone do adulto (Da Vinci, Dürer). Os olhos podem ser posicionados na meia altura da face – proporção que permite localizar com facilidade as cavidades das órbitas. As maçãs do rosto (1) prolongam o desenho, extravasando-o no sentido da largura. Elas continuam para os lados nas arcadas zigomáticas (2), que acabam antes das orelhas, nas articulações da mandíbula (3). Esse ponto corresponde à meia altura de um crânio visto de perfil. Algumas características sexuais podem ser mais acentuadas, mas as formas da cabeça e do pescoço costumam ser mistas e intercambiáveis. Ainda assim, pode-se tornar o crânio

mais feminino (Fig. 1) desenhando a frente mais vertical e atenuando o ângulo da mandíbula. Ou mais masculino (Fig. 2), tornando-o mais espesso, em detrimento das aberturas (cavidades orbitais e nasais), reforçando o ângulo da mandíbula e as arcadas superciliares (o que cria uma depressão na raiz do nariz). Essas características decorrem de um reforço ósseo e estão ligadas a uma maior potência muscular da mandíbula.

Note-se, atrás da orelha, o processo mastoide (4), zona de inserção do músculo rotador da cabeça (5).

A cartilagem tireoide, ou "pomo de Adão", forma uma visível saliência à frente da garganta. Essa forma é mais discreta nos modelos femininos.



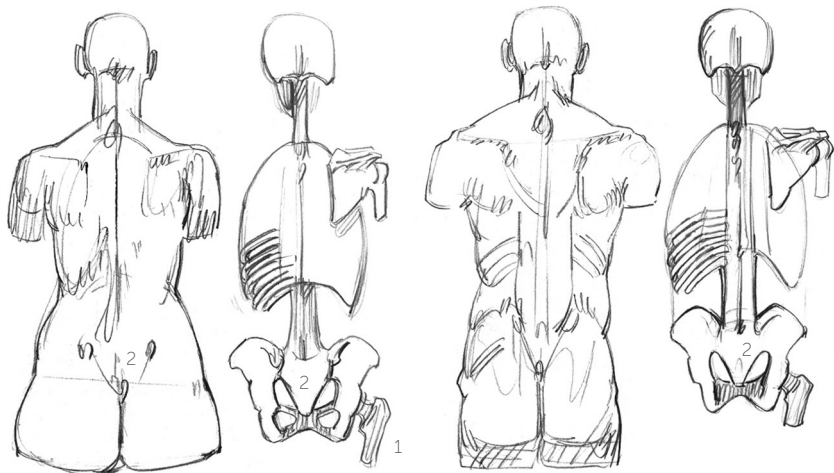
Tronco

A caixa torácica é formada por doze pares de costelas que se estendem da coluna vertebral ao esterno, ao qual se unem por meio das cartilagens costais, consideradas como marcos duros, portanto "ósseos", no âmbito deste pequeno livro. As caixas torácicas podem diferir de pessoa para pessoa nas extremidades dessas cartilagens, que desenham, na frente do corpo, um "V" invertido mais ou menos aberto. Uma caixa torácica mais fechada contribui amplamente para o efeito de uma cintura estreita.

A primeira costela, na base do pescoço, se fecha no alto do esterno, partindo da primeira vértebra, saliente na base da nuca, com frequência muito marcada e, por isso mesmo,

chamada de proeminente (última cervical). A posição desse primeiro par de costelas corresponde, *grosso modo*, à posição ocupada por um colar usado rente ao pescoço. Como todas as costelas são quase paralelas entre si, encontramos essa direção de "colar" em todos os pontos em que a caixa torácica aparece sob a pele. Ou seja, basicamente na parte mais larga, acima da cintura, na parte da frente sob o peitoral e o seio, na parte de trás sob a omoplata (escápula).

A bacia (pelve) liga a coluna vertebral aos fêmures (1), seguindo um anel interno (anel pélvico) que, do sacro (2, resultado da fusão de cinco vértebras), na parte de trás, se fecha sobre a cartilagem do púbis (3, verdadeiro amortecedor), na parte da frente.



As articulações do quadril ficam a meio caminho, nas laterais desse anel. Duas grandes placas ósseas, acima e abaixo desse anel, garantem suficiente superfície de inserção para os músculos que sustentam o tronco e acionam os membros inferiores. As placas de cima (asas ilíacas ou ílios, 4), a partir da articulação do quadril, chegam ao sacro na parte do trás. As placas de baixo (isquios, 5), a partir dessa mesma articulação, se unem na parte da frente. Essa descrição será desenvolvida mais adiante, em esquemas variados. Não é importante decorar o número de vértebras (7 cervicais, 12 dorsais ou torácicas e 5 lombares). De fato, somente a última cervical (a proeminente) é visível. E embora as dorsais e lombares possam ser vistas,

especialmente nas posturas de flexão para frente, a indicação de uma série de pequenos relevos duros, de pontas rombudas, basta para uma boa representação nessa posição; na posição de pé, ao contrário, bastam pequenas cavidades na região dos rins, pois os músculos dessa região são mais salientes. As proporções dessas três partes da coluna, simplificadas a valores simples (e, portanto, um tanto imprecisos), são 15 cm (cervicais), 30 cm (dorsais) e 20 cm (lombares). Na posição de pé, o púbis fica na meia altura entre o topo da cabeça e o chão.

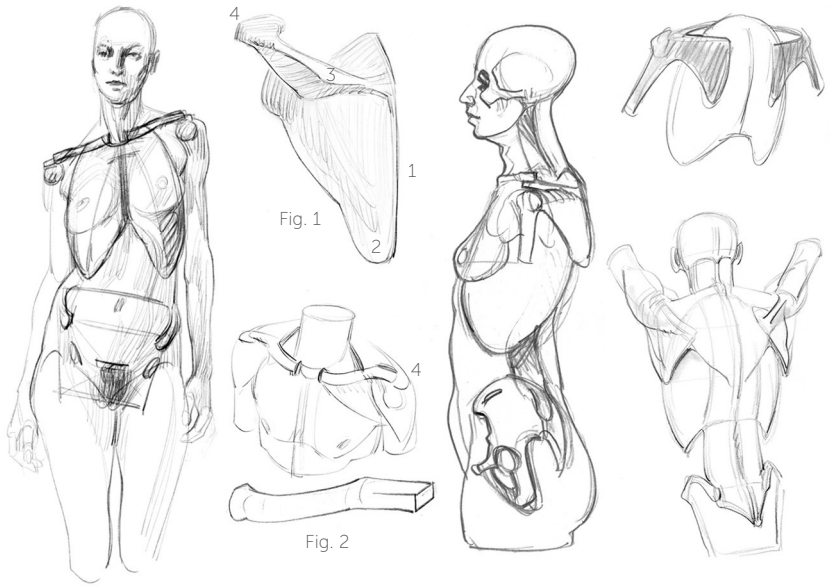


Fig. 1

Fig. 2

A cintura escapular (escápulas e clavículas) pertence visualmente ao tronco; mecanicamente, porém, podemos considerar seus ossos como os primeiros do membro superior. Cada movimento do braço é de fato preparado por um deslocamento da escápula (Fig. 1) e da clavícula (Fig. 2). Esta última, subcutânea, pode ser desenhada como duas curvaturas: a primeira (2/3 do comprimento) parte do esterno e tem a largura da caixa torácica; a segunda (1/3) chega à escápula por cima da articulação do ombro. A escápula é uma plataforma óssea que permite (como a asa ilíaca da coxa) receber todos os músculos necessários aos movimentos amplos e variados do braço (rotação e abaixamento). É um osso subcutâneo nos pontos da

borda medial (1), do ângulo inferior (2) e da espinha da escápula (3), cuja extremidade (acrômio, 4) se articula com a clavícula. As escápulas se beneficiam de uma ampla superfície de deslizamento sobre a caixa torácica. Se estivessem fixas nas costas, só poderíamos levantar o braço até a linha horizontal. Acima dessa linha, a escápula precisa girar e se orientar para cima. Ela é ajudada, nessa ação, pela clavícula, que funciona como um eixo de pivô. A clavícula também segue os movimentos do braço. Sua posição sobre o esterno é o único contato ósseo de todo o membro superior sobre o tronco, o que confirma a amplitude dos movimentos do braço.

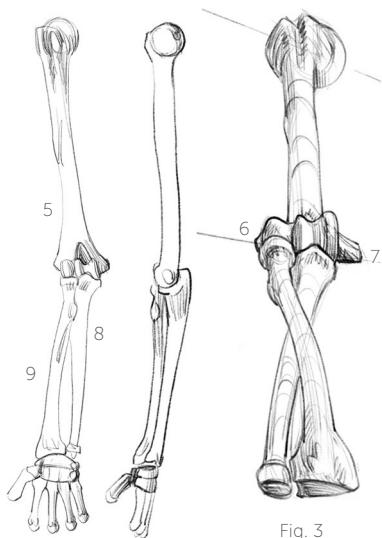


Fig. 3

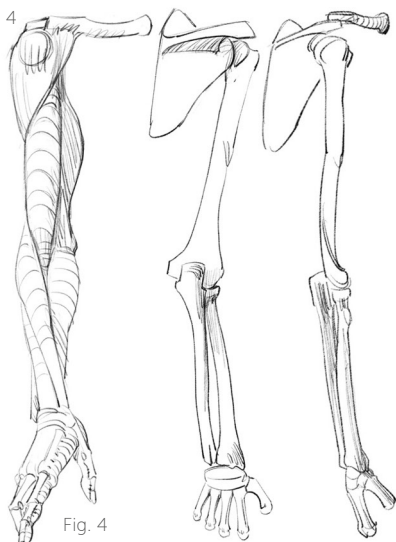


Fig. 4

Membro superior

O úmero (5) é o osso do braço propriamente dito. Sua cabeça arredondada se delinea sob o deltoide, na frente e na lateral do corpo (a não ser que esse músculo esteja hiperdesenvolvido), enquanto a espinha da escápula se sobrepõe a ele na parte de trás.

Ele pode ser visto no cotovelo, responsável por duas pontas ósseas (Fig. 3): na parte externa, o epicôndilo (ou epicôndilo lateral, 6), ao qual se prendem os extensores que descem para o dorso da mão e dos dedos; na parte interna, a epitroclea (ou epicôndilo medial, 7), para os flexores que vão até a palma da mão e dos dedos. Observe que esta última ponta é muito mais saliente: temos de fato mais força para pegar

(fechar os dedos) do que para soltar. Entre essas duas pontas ósseas encontram-se, lado a lado, duas articulações: uma polia (movimentos de flexão-extensão) para o cúbito (ulna, 8) e uma esfera (rotações) para o rádio (9). O rádio pode girar em torno da ulna e acompanhá-la nos movimentos de flexão.

No antebraço, a ulna é subcutânea do cotovelo ao punho (ao lado do dedo mínimo, onde forma um relevo arredondado), sendo um excelente marco ósseo para o desenho. O rádio só é visível em suas extremidades. Ele pode ser visto ao lado do côndilo do úmero e confere à extremidade do antebraço sua forma achatada e quadrangular. Os músculos (Fig. 4) seguem as trajetórias ósseas.